LB
ph

Die Gewebsveränderungen im Euter bei Galactophoritis sporadica der Kuh.

Inaugural-Dissertation

zur

Erlangung der Doktorwürde

der

hohen veterinär-medizinischen Fakultät

der

Universität Bern

vorgelegt von

Jules Armand van der Linde,
Veterinär-Oberleutnant der Niederl. Ostindischen Armee
in Tjokro-Soerakarta, Java.

p 336-367
7 pl

Mit 2 Tafeln.

LANE MEDICAL LIBRARY
SAN FRANCISCO

Berlin 1906.
Druck von L. Schumacher.

Die Gewebsveränderungen im Euter bei Galactophoritis sporadica der Kuh.

Inaugural-Dissertation

zur

Erlangung der Doktorwürde

der

hohen veterinär-medizinischen Fakultät

der

Universität Bern

vorgelegt von

Jules Armand van der Linde,
Veterinär-Oberleutnant der Niederl. Ostindischen Armee
in Tjokro-Soerakarta, Java.

Mit 2 Tafeln.

Berlin 1906.
Druck von L. Schumacher.

Von der veterinär-medizinischen Fakultät auf den Antrag des Herrn Prof. Dr. Guillebeau zum Drucke genehmigt.

Bern, den 21. Februar 1905.

Der Dekan:
Prof. Dr. Noyer.

Sonderabdruck aus dem Archiv für wissensch. u. prakt. Tierheilkunde.
Bd. 32. 1906.

Meinen teuren Tanten

Fräulein Cato van der Linde

und

Frau Anna Vaillant

sowie

meiner lieben Frau Johanna

mit Verehrung gewidmet.

Digitized by the Internet Archive
in 2026

https://archive.org/details/IA40153513_0132

Das Verständnis der Euterkrankheiten kann durch einen Vergleich mit den Lungenleiden leicht faßlich gemacht werden. Wie Bronchitis, Pneumonie, Nekrose, Tuberkulose zu unterscheiden sind, so beim Euter Galaktophoritis, parenchymatöse Mastitis, Nekrose, Tuberkulose. Die Galaktophoritis ist, wie die Bronchitis, die Entzündung der Ausführungsgänge, die parenchymatöse Mastitis, wie die Pneumonie, diejenige der Alveolen. An letzterem Punkte setzen in beiden Organen Nekrose und Tuberkulose ein.

Und jeder dieser anatomisch besonders charakterisierten Krankheiten entspricht auch eine besondere Aetiologie. Die Galaktophoritis geht mit einer Streptokokkeninvasion einher, die parenchymatöse Mastitis und die Nekrose ist meist eine Colibazilleninfektion. Nur die häufig vorkommenden, aber meist milden Staphylokokkeninvasionen veranlassen weniger charakteristische, meist rasch abheilende Leiden, die den pathologischen Anatomen weniger beschäftigen als den Praktiker.

Es gibt drei gut zu unterscheidende Galaktophoritiden, nämlich die sporadische, die enzootische und die traumatische. Letztere ist meist eine schwere Infektionskrankheit mit partieller Nekrose des Euters und unter hohem Fieber verlaufend. Die beiden anderen Formen stören das Allgemeinbefinden nicht so stark. Für die enzootische Galaktophoritis ist die rasche Ausbreitung auf viele oder alle Tiere einer Herde, mit Verkleinerung der Drüse eigentüm-

lich. Die sporadische Galaktophoritis bleibt auf einzelne Tiere beschränkt, und im Verlaufe der Krankheit verbleibt das Euter von normaler Größe oder sein Umfang nimmt zu. Die Unterscheidung der drei Arten von Galaktophoritis ist somit in der Regel leicht und sicher durchzuführen.

Die Galaktophoritiden sind vielfach unter dem Namen Galt beschrieben worden [Guillebeau (1), Guillebeau und Hess (2), Dieselben (3)]. Die histologischen Verhältnisse bei der enzootischen Form fanden Bearbeiter in Stark (10) und Ibel (5), diejenigen der traumatischen Erkrankung in Joris (6). Die vorliegende Arbeit beschäftigt sich ausschließlich mit den Gewebsveränderungen bei der sporadischen Galaktophoritis, und für anderen Verhältnisse dieser Krankheit verweise ich auf meine Vorgänger in der wissenschaftlichen Erforschung der Euterentzündungen.

Sektionsbefunde.

Falle 1—16 sind in der Tabelle auf S. 350 berücksichtigt.

Fall 17. Euter einer Kuh. Gewicht des Präparates 5 kg. In der Umgebung der Cisterne stark verhärtetes Drüsengewebe. Auf der Schnittfläche treten die Läppchen wenig hervor.

Die unteren Teile des Euters stark verändert. Die oberen Teile ganz normal, noch in der Sekretion begriffen. In dem unteren Abschnitte sind die Läppchen 12 mm groß. Bläschen fehlen vollständig. Die Drüsenröhrchen in der Zahl von 21 bis 63, umgeben von kernreichem Bindegewebe (0,3—0,7 mm breit) sind allein vorhanden.

Während die Mehrzahl dieser Röhrchen eine Breite von etwa 28 μ hat, zeichnen sich einige von ihnen durch ihre bedeutenden Masse aus. Sie erreichen in der Tat eine Breite von 147—350 μ, wovon auf das Lumen 28—84 μ und auf die Wandstärke 60—126 μ kommen. Die Höhe des Epithels beträgt manchmal 14 bis 21 μ. In den größeren Gängen fallen polypenähnliche Wucherungen der Wand auf, welche eine Länge bis zu 177 μ haben. Sie bestehen aus einem derben Bindegewebe mit spindelförmigen Kernen. Das Epithel sowohl auf den Polypen, als auf den gegenüberllegenden Wänden stark abgeflacht. Die mittelgroßen Ausführungsgänge mit Eiter angefüllt.

Résumé: Die Schleimhaut der Milchgänge in dem unteren Abschnitte des Euters mit zahlreichen dicken Polypen besetzt und infolge dessen stark erweitert. In den mittleren Gängen oft eitriger Inhalt.

Galactophoritis hypertrophica und purulenta.

Fall 18. Euter einer Kuh. Gewicht 5 kg. Rechte Hälfte von gewöhnlicher Konsistenz. Schnittfläche glatt. Das Sekret des Bauchviertels eine trübe Molke mit Streptokokken.

Das Eutergewebe zerfällt in ziemlich große Läppchen von ca. 0,8 : 1,4 mm, umgeben von breiten Zügen von derbem Bindegewebe, deren Dicke 28—434 μ beträgt und in denen große venöse Gefäße vorkommen. Die Bläschen fehlen vollständig, und von den Tubuli sind nur die dickeren vorhanden; infolge dessen reduziert sich die Zahl derselben auf 21—57. An diesen Gängen fällt zum Teil die sehr große Dicke auf, indem dieselbe häufig 140, sogar 560 μ beträgt und die kleinsten ungefähr 30 μ Dicke haben. Am größten dieser Gänge finde ich eine Wandstärke von 175 μ und eine Lichtung von 210 μ, bei den kleineren eine Wanddicke von 28—119 μ und eine Lichtung von 28 μ. Das Epithel hat überall eine Dicke von 14 μ. Diese Gänge liegen in einem sehr kernreichen adenoiden Bindegewebe. Der bemerkenswerteste Befund an diesem Präparat ist indessen der Inhalt der größeren Milchgänge, der vorzugsweise aus Eiterkörperchen besteht. Es gelang mir, wenn auch selten, Streptokokkenketten in diesem Inhalte nachzuweisen.

Résumé: Galactophoritis purulenta et hypertrophica in Verbindung mit vollständigem Mangel aller Drüsenbläschen (Ruhezustand).

Fall 19. Erheblich vergrößertes Euter einer Kuh. 8 kg schwer. Die Lymphdräsen mehr als eigroß. Das Bauchviertel auf der Schnittfläche mit stark hervortretenden Drüsenläppchen. Am unteren Rande des Schenkelviertels sind die Drüsenläppchen klein, die Milchgänge mit großen Eitertröpfchen gefüllt. Das Sekret des Euters eine rote, trübe Flüssigkeit. Ein mikroskopischer Schnitt durch die Drüse zeigt, daß die Läppchen eine Größe von 1,26—2,6 mm haben. Dieselben werden umrahmt von starken Bindegewebszügen, deren Breite 70—700 μ beträgt. Die Bläschen fehlen vollständig, die Zahl der Röhrchen beträgt 69—198, ihre Dicke zeichnet sich durch besondere Größe aus. So zeigt das eine folgende Maße: Dicke 196 μ, Lumen 112 μ, Wanddicke 42 μ und Höhe des Epithels 36 μ; während beim anderen die Maße betragen: Dicke 630 μ, Lumen 490 μ, Wanddicke 70 μ und Höhe des Epithels 14 μ. Die großen und die meisten kleineren Milchgänge sind leer. In einigen findet man indessen Anhäufungen von Rundzellen. An einzelnen Stellen zeigt sich im interalveolären Gewebe eine Anhäufung von Rundzellen, die als der Ausdruck eines entzündeten Reizzustandes aufzufassen ist.

Bakterien konnten nicht nachgewiesen werden.

Résumé: Hypertrophischer Katarrh der größeren Milchgänge und Ruhezustand der Drüse. Stellenweise Wucherung des interstitiellen Gewebes.

Fall 20. Euter einer Kuh. Gewicht 9,5 kg. Der hintere Rand stark verhärtet. Das Gewebe auf der Schnittfläche glatt. In den Milchgängen dicke Eitertröpfchen. Schleimhaut der Cisterne gerötet, etwas geschwollen. Im Eiter sehr viel Streptokokken, keine Tuberkelbazillen. Ein geimpftes Meerschweinchen bleibt gesund. Die Läppchen sind auf dem Schnitte verhältnismäßig klein; sie enthalten 57—130 Durchschnitte von Milchröhrchen mit folgenden Ausmaßen: Dicke 98—280 μ, Lumen 42—84 μ, Wandstärke 28—98 μ und die Höhe des Epithels mißt 10—14 μ. Die Dicke des intralobulären Bindegewebes beträgt 0,14 bis 0,5 mm, dasselbe ist fibrillär, arm an Zellkernen und verhältnismäßig reich an

Mastzellen. Aus diesen Ausmaßen folgt, daß die Milchröhrchen verhältnismäßig sehr dick sind, da außerdem das Lumen enger als gewöhnlich ist, so bezieht sich die Dicke der Röhre auf eine Dickenzunahme der Wand. Viele dieser Gänge enthalten Stränge von Eiterzellen, umgeben von etwas geronnenem Eiweiss. Zwischen den Epithelien hier und da eine Wanderzelle. An einigen Stellen in dem geschwollenen Schleimhautgewebe zahlreiche kurze Ketten von Streptokokken, die nach Gram färbbar sind.

Das etwas verbreiterte Bindegewebe zwischen den Milchröhrchen ist stellenweise sehr reich an Rundzellen infolge einer entzündlichen Infiltration des Gewebes.

Im Präparate fallen außerdem die großen Milchgänge durch wesentliche Veränderungen auf. An einer solchen Röhre konstatiere ich eine Dicke von 784 μ, wovon auf den muskulösen und bindegewebigen Teil 112 μ entfällt und auf die Schleimhaut 210 μ. Letztere zeigt eine große Zahl pyramidenförmiger Fortsätze von etwa 70 μ Durchmesser und 200 μ Länge, die durch schmale Täler von 7 bis 30 μ von einander getrennt sind. In diesen Tälern ist gewöhnlich ein gut erhaltenes Zylinderepithel vorhanden von 70 μ Höhe. An der Kuppe der Fortsätze dagegen ist das Epithel durch Granulation verwandelt, so daß der Milchgang schließlich in ein Rohr mit granulierender Wand verwandelt ist.

Résumé: Frische Galaktophoritis mit eitrigem Exsudat in den Gängen und stellenweise eitrige Infiltration des Drüsengerüstes.

Fall 21. Sehr großes Euter einer Kuh. Gewicht 15 kg. Besonders vergrößert ist das linke Schenkelviertel. Lymphdrüsen der rechten Seite 10 bis 12 cm breit und flach. Gewicht derselben 210 g. Schnittfläche derselben mit großer Lappenzeichnung. Die Lymphknoten der linken Seite messen 19 : 19 cm und haben ein Gewicht von 975 g. Schnittfläche wie rechts. Das Gewebe der Drüsen auf der Schnittfläche feinkörnig ohne Sekret. Schleimhaut der Cisterne normal. Am linken Schenkelviertel ist der Rand hart, das Gewebe grobkörnig rot. In allen Gängen eiu dünner eitriger Belag.

Auf der Schnittfläche fällt die Schmalheit der Läppchen auf, die häufig in Bänder von 0,9 mm Breite und 2,3 mm Länge verwandelt sind. Das interstitielle Gewebe ist fibrillär und zellarm, nur an wenigen Orten kommen Herde von Leukocyten vor. Das intralobuläre Gewebe ist sehr breit und mißt 0,1—1,3 mm. An einzelnen Stellen treten Bündel von elastischen Fasern in die Erscheinung. An anderen Orten finden sich Gruppen von Fettzellen. Die Läppchen sind auffallend arm an Milchröhrchen und Bläschen. So fand ich z. B. an einem Ort 31 Bläschen und 41 Milchgänge. Die Alveolen enthalten ausnahmlos ein homogenes glasiges Milchkonkrement mit radiären Sprüngen. Das Epithel fehlt entweder vollständig und ist durch eine bindegewebige Membran ersetzt oder es sind einige Granulationszellen vorhanden. Die Milchkonkremente messen im Durchschnitt 143 : 168 μ. Die Tubuli sind meist leer, in einigen nur kommt eitriger Inhalt vor. Ihr Epithelbesatz ist meist gut erhalten, nur an einigen Orten wuchert die Schleimhaut in das Lumen hinein. Ihre Dicke mißt 57—102 μ, wovon 18—75 μ auf das Lumen und 19,7—13,5 μ auf die Wandstärke fallen. Die Höhe des Epithels beträgt 5,4—8 μ.

Die Ausführungsgänge haben eine Dicke von 210—350 μ, ein Lumen von 84—210 μ, eine Epithelhöhe von 7—9 μ.

Résumé: Aelterer Fall von Galaktophoritis mit zurückkehrenden akuten Symptomen. Starke Hypertrophie und Induration des interlobulären Gewebes. Abnahme in der Zahl der Milchröhrchen und Retention des Sekretes, wohl infolge raschen Verschlusses der Ausführungsgänge in den Alveolen. Starke Hypertrophie der Lymphdrüsen. Fleischeuter.

Fall 22. Großes Euter einer Kuh, 8 kg schwer. Der untere Rand des rechten Schenkelviertels etwas hart. Linke Euterhälfte normal. Lymphdrüsen vergrößert, 120 g schwer, mit Lappenzeichnung auf der Schnittfläche. Die Schnittfläche der rechten Euterhälfte uneben. In den Milchgängen eine große Menge gelben dicken Eiters. Schleimhaut der Cisterne blaß und glatt. Im Eiter ziemlich viel Streptokokken. In den Gelatineplatten wachsen Streptokokken nebst einigen Kulturen von Coli und Proteusbazillen. Die Schnitte sind ausgezeichnet durch die weite und sehr starke Eiterstauung der Sammelkanälchen. Die Läppchen messen im Durchschnitte 1,6 auf 1,9 mm. Das Bindegewebe, das sie umringt, erreicht eine Dicke von 0,028—0,812 mm. Es besteht aus kräftig entwickelten Bindegewebsfibrillen mit einer kleinen Zahl von spindelförmigen Kernen. In den Läppchen findet man sehr selten ein Milchkonkrement, umgeben von einer Alveolarwand; sonst fehlen die Bläschen vollständig. Die Läppchen enthalten in der Regel zirka 150 Durchschnitte von Tubuli, deren Breite 72—153 μ mißt und deren Lumina 45—99 μ, deren Wandstärke 13,5—26 μ und in denen die Höhe des Epithels 5,4—12,6 μ beträgt. Die Eitersekretion kommt bis in die feinsten Zweige der Milchkanäle vor. Die Eiterkörperchen sind meist einkernig, von ziemlich viel Plasma umgeben. Die Epithelien ziemlich gut erhalten, zwischen ihnen sehr häufig Wanderzellen. Stellenweise enthält der Eiter eine große Zahl von langen Streptokokken. An einzelnen Orten sind die Streptokokken unzweifelhaft im Schleimhautgewebe selbst. Das adenoide Bindegewebe der Läppchen zahlreich, an einzelnen Orten so ausgesprochen zahlreich, daß eine entzündliche Infiltration angenommen werden muß. Die großen Milchgänge mit einem Lumen von 1,54 bis 5,28 μ tragen zahlreiche, dicke Zotten von ungefähr 140 μ Dicke. An einigen Orten ist die Schleimhaut auf eine längere Strecke auf 140 μ verdickt. Das Epithel meist in ein Granulationsgewebe verwandelt, so daß die Gänge als granulierende Röhren erscheinen.

Résumé. Hochgradige eitrige Galactophoritis aller Gänge mit reichlicher Eitersekretion und stellenweise viel Streptokokken. Hier und da Uebergreifen der Entzündung auf das adenoide Bindegewebe der Läppchen.

Fall 23. Kleines Euter einer Kuh. Umgebung der Cisterne derb. Schnittfläche der Drüse glatt. Läppchen klein. Eine deutliche Zunahme des interstitiellen Gewebes. Auf der Schleimhaut der Cisterne eine große Anzahl kleiner, fibröser, gefäßreicher Bindegewebszotten. Auf der Schnittfläche sind die Läppchen verhältnismässig klein, die Ausführungsgänge dazwischen ungewöhnlich groß. Die Läppchen messen 1 : 5 mm, sie enthalten vorzugsweise Drüsentubuli, außerdem Bläschen. Die Zahl der Bläschen beträgt 66—131, sie sind sehr groß, denn sie messen 199,5 : 290,5 μ und enthalten eine große Menge normaler Milch. Die Drüsenröhrchen daneben sind 112—252 μ dick, wovon 42—244 μ auf das

Lumen entfallen. Die Höhe des Epithels beträgt 7—14 μ. Die Ausführungsgänge messen nicht weniger als 0,9 mm, wovon 0,6 mm auf das Lumen kommen. Die Höhe des Epithels beträgt 13—18 μ. Das Epithel hat den Charakter eines niederen Zylinderepithels; der Inhalt besteht aus Eiter. Das adenoide, interalveoläre Gewebe mit zahlreichen Kernen bildet schlanke Scheidewände um die vorhandenen Alveolen und eine mehr kompakte Gewebsmasse da, wo nur Milchgänge vorhanden sind. Das interlobuläre Gewebe hat eine etwas mehr als gewöhnliche Dicke, nämlich 0,042—0,7 mm.

Résumé. Eiterige Galactophoritis mit starker Erweiterung der größeren Milchgänge. In den Läppchen kommen eine Anzahl Alveolen mit gestautem Inhalt vor.

Fall 24. Euter einer Kuh, im Gewicht von 8 kg. In den Gängen ziemlich viel Eiter. Die Schnittfläche glatt. Das Sekret hat die Beschaffenheit einer trüben Molke. Die Lymphknoten vergrößert. Auf der Schnittfläche deutliche Lappung. Das Euter besteht aus verhältnismäßig kleinen Läppchen von 0,9 mm Breite und 1,5 mm Länge; dieselben enthalten nur Ausführungsgänge in der Zahl von 40—120 und haben eine Dicke von 112—182 μ, wovon 20—56 μ auf das Lumen und 42—63 μ auf die Wandstärke entfallen. Die Höhe des Epithels beträgt 35 μ. Die größeren Milchgänge messen dagegen ungefähr 0,6 mm Dicke, wovon 0,3 mm auf das Lumen kommen. Auf der zellreichen Wand sitzt ein geschichtetes Zylinderepithel von 36 μ Höhe. Diese großen Gänge sind meistens leer, nur stellenweise kommt ein Eiterflocken vor. Die feinen Gänge enthalten sehr oft Eiter. Das adenoide Gewebe der Läppchen ist zellreich und bildet zwischen den einzelnen Gängen Scheidewände von 9—36 μ. Das interlobuläre Bindegewebe hat eine Dicke von 126—700 μ.

Résumé: Hypertrophische eiterige Galactophoritis mit Ruhezustand der Drüse.

Fall 25. Euter einer Kuh im Gewicht von 15 kg. Die Konsistenz der rechten Hälfte normal. Die Schnittfläche mit zahlreichen, etwas hervorragenden Läppchen. Das Sekret ist in den oberen Teilen milchähnlich, in den unteren enthalten die Gänge Eiweißgerinnsel. Der untere Rand des Schenkelviertels derb. Der Euterlymphknoten ist groß, 50 g schwer, auf der Schnittfläche stellenweise verkäst. Mikroskopisch wird festgestellt, daß der hintere Rand tuberkulös ist. Der größte Teil der Drüse besteht aus mittelgroßen Läppchen von 1,4 : 2,3 mm Größe, die nur Drüsenröhrchen in der Zahl von 60—216 aufweisen. Diese Tubuli haben eine Dicke von 154—406 μ, wovon 28—98 μ auf das Lumen und 63—154 μ auf die Wandstärke entfallen. Die Höhe des Epithels beträgt 12,6—42 μ. Der Inhalt wird aus Eiter gebildet. Die Ausführungsgänge messen dagegen 0,722 mm Dicke, wovon 0,2 mm auf das Lumen kommen. Das geschichtete Zylinderepithel erreicht manchmal 45 μ Höhe. Oft ist indessen das Epithel undeutlich und in Granulationsgewebe verwandelt. Diese Ausführungsgänge enthalten sehr viele Eiterkörperchen. Das adenoide Gewebe der Läppchen ist zahlreich und bildet 20—40 μ dicke Scheidewände zwischen den Röhrchen. Das interlobuläre Gewebe ist fibrillär, zellarm und 0,098—0,882 mm breit.

Résumé: Chronische hypertrophische eiterige Galactophoritis in einem außerdem von Tuberkulose befallenen Euter.

Fall 26. Vergrößertes Euter der Kuh. Gewicht 12,5 kg. Das Drüsengewebe auf der Schnittfläche gelblich, die Läppchen etwas hervortretend. Die Lymphknoten mäßig vergrößert. Das Sekret der rechten Schenkelspitze normal, der drei übrigen von dickeiteriger Beschaffenheit. Auf der Schnittfläche der Drüse fallen die außerordentlich weiten, sehr großen Ausführungsgänge sowie die Breite des interlobulären Gewebes auf. Die Läppchen sind verhältnismäßig klein, messen 0,94 : 1,943 mm. An einigen Orten kommen noch ausnahmsweise sezernierende Alveolen vor, während größtenteils nur Tubuli vorhanden sind. Die Alveolen sind ungewöhnlich groß; sie messen nämlich 300 : 700 μ, sie enthalten Milch, welche manchmal von Leukozyten durchsetzt ist. Diese Umstände weisen auf eine Stauung infolge eines verhinderten Abflusses hin. Die Epithelien der Alveolen sind 7 μ hoch, mit deutlichen Kernen im Ruhezustand. Das Gerüst zwischen beiden Epithelien kaum über 1 μ dick, mit ungewöhnlich langen gestreckten Kernen. Röhrchen kommen gewöhnlich 60—105 vor. Ihre Dicke beträgt 98—308 μ, wovon 56—126 μ auf das Lumen und 21—91 μ auf die Wandstärke entfallen. Die Höhe des Epithels mißt 7—28 μ. Selbst die feinsten Tubuli enthalten eine ziemliche Menge von Leukozyten. Diese Röhrchen werden durch Scheidewände von adenoidem Gewebe in der Dicke von 60—100 μ getrennt. Die Zellenkerne sind rund oder länglich. Die Grundsubstanz faserig. Bemerkenswert sind die sehr großen Ausführungsgänge, deren Dicke zwischen 1—6 mm schwankt. Auf das Lumen entfallen 0,7—3 mm und auf die Wandstärke 0,2—0,7 mm. Die Wand ist oft mit Zotten von 0,2—0,7 mm Länge und von 0,1—0,2 mm Dicke besetzt. Diese Zotten bestehen aus einem fibrösen, mit einer mäßigen Zahl von Kernen versehenen Bindegewebe. Der Epithelüberzug wird zum Teil aus geschichtetem Pflaster oder Zylinderepithel, zum Teil aus Granulationsgewebe gebildet. Der Inhalt besteht aus dicken Eiterpfröpfen mit Fibrin gemischt. In diesen Eiterpfröpfen sieht man oft eine große Zahl von Streptokokken und es besteht ein direktes Verhältnis zwischen der Menge des Eiters und der Streptokokken. Letztere sind verhältnismäßig kurz. Wo viele Streptokokken im Eiter sind, fällt ein allgemeiner Zerfall der Kerne, wohl als Wirkung einer chromatolytischen Wirkung des Toxins auf. In der Umgebung akut entzündeter Stellen besteht eine Leukozyteninfiltration des adenoiden Gewebes, wobei, wie ich speziell hervorheben möchte, Streptokokken im Gewebe sich nicht befinden, so daß diese Veränderung als Fernwirkung der Mikroorganismen anzusehen ist. Das interlobuläre Gewebe ist stark verbreitert, die Züge messen 0,1—4 mm, sind fibrös und zellenarm.

Résumé: Eiterige Galactophoritis mit Streptokokken, mit sehr bedeutender Hypertrophie der Ausführungsgänge und entzündliche Veränderung in den feinen Drüsenröhrchen. Stellenweise akute Entzündung im adenoiden Gewebe. Allgemeine Zunahme des interlobulären Gewebes.

Fall 27. Euter einer Kuh von $4^1/_2$ Jahren. Seit 3 Wochen weniger und veränderte Milch im rechten Schenkelviertel. Die Sekretion der anderen Viertel von normaler Beschaffenheit, aber geringerer Menge. Am Bauchviertel eine kleine Menge tuberkulöser Auswüchse. Gewicht der Euterhälfte 3,5 kg. Konsistenz des Gewebes normal. Die Schnittfläche glatt. In der Zisterne viel eitriger Belag mit Streptokokken. Gewicht des Euterlymphknotens 200 g, Konsistenz normal, Schnitt-

fläche homogen. Das Euter besteht aus sezernierendem Gewebe, nur die größeren Milchgänge sind deutlich verändert. Die Läppchen haben einen Durchmesser von 1,1 : 1,6 mm. Sie bestehen aus Bläschen von 133 : 196 μ Größe. Die Bläschen sind mit normaler Milch gefüllt, an einigen Orten besteht der Inhalt aus einigen Leukocyten (Kolostrumkörperchen), was auf Verzögerung der Entleerung hinweist. Die Höhe der Epithelien beträgt 7—8 μ, die Kerne mit wohl ausgebildeten ruhenden Kernfiguren. Die Bindegewebszüge zwischen den Alveolen haben eine Dicke von 3,6 μ. In einigen Alveolen kommt die für die Tuberkulose charakteristische Wucherung der Epithelien vor. Die Sammelgänge haben einen Durchmesser von 1 mm und ein Lumen von 0,3 mm. Die Dicke der Wand beträgt 350 μ und besteht aus einem zahlreichen Schleimhautgewebe, das noch fast überall einen Epithelüberzug von 18 μ Höhe hat. Die großen Gänge enthalten eine mäßige Menge von Eiterkörperchen und abgefallenen Epithelien.

Résumé: Hypertophische Galaktophoritis mit wenig Sekretion, die sezernierenden Drüsenteile enthalten in einzelnen Bläschen ganz frische tuberkulöse Epithelwucherungen.

Fall 28. Euter einer Kuh. Gewicht 7 kg. Der linke untere Rand des Bauchviertels ist fest und derb. Der übrige Teil des Viertels zeigt weiße, stark hervortretende Läppchen. Das Sekret ist eine trübe graue Flüssigkeit. Befund links wie rechts. Zisterne des Schenkelviertels mit glatter Schleimhaut. Die Läppchen von mittlerer Größe bestehen ausschließlich aus Drüsentubuli, eingebettet in adenoides Bindegewebe. Nur an einzelnen Orten kommen Gruppen von Bläschen vor, die stark ausgedehnt sind durch ein Sekret, in dem einige Rundzellen sich befinden (Kolostrumkörperchen). Die Wand der Bläschen besteht aus einem Epithel und einem bindegewebigen Stroma von 1,8—3,6 μ Breite. Die Drüsentubuli kommen in der Zahl von 52—198 vor. Ihre Dicke beträgt 117 bis 420 μ, wovon 37,8—182 μ auf das Lumen und 39,6—119 μ auf die Wandstärke entfallen. Die Höhe des Epithels mißt 12,6—21 μ. Die Ausführungsgänge sind besonders deutlich erkennbar wegen ihrer starken Anfüllung mit Milch und mit Kolostrumkörperchen. Ihre Dicke schwankt zwischen 200—630 μ, und die Lumina messen 140—168 μ. Die Wand besteht aus Granulationsgewebe. In vielen feinen Gängen sind Eitertröpfchen vorhanden. Die Alveolen, welche vorhanden sind, messen 0,179 : 0,249 mm. Einige derselben zeigen die für Tuberkulose charakteristische Wucherung der Epithelien. Das interlobuläre Gewebe besteht aus viel Fibrin und wenig Kernen und hat eine Breite von 0,112—0,896 mm.

Résumé: Eitrige Galaktophoritis und in einzelnen kleinen Abschnitten Stauung des Sekretes in normalen Gängen und Alveolen. Einige Spuren von beginnender Tuberkulose. In der Abheilung begriffener Fall.

Fall 29. Kuheuter von mittlerer Größe. Im subkutanen Bindegewebe dichtstehende verkäste Knoten. Zwischen den käsigen Stellen graues, derbes Drüsengewebe.

Auch in der Tiefe der Drüsen findet man käsige Knoten im intralobulären Bindegewebe. In demselben erkennt man noch sehr deutlich Riesenzellen, große und kleine Rundzellen, ein nekrotisches Zentrum, sowie Tuberkelbazillen. Es sind

somit zweifellos Tuberkel entstanden in den Lymphgefäßen des interlobulären Gewebes. Der bemerkenswerte Befund an der Drüse ist ein bedeutend verdickter Milchgang im Durchmesser von 1064 μ. Das 308 μ weite Lumen enthält etwas Eiter. Die Wand ist stark verdickt und springt säulenförmig in das Lumen vor. Zwischen denselben liegen enge Buchten. Das Gewebe der verdickten Schleimhaut besteht aus kurzen spindelförmigen Zellen, zwischen welchen man öfters Querschnitte von Gefäßen antrifft. Die Euterläppchen sind 0,7 : 2,1 mm im Durchschnitt groß, bestehen nur aus Milchgängen, deren Zahl 51—125 beträgt. Ihre Dicke schwankt zwischen 84—168 μ, ihre Lumina erreichen 21—56 μ, ihre Wanddicke 31—56 μ, wovon 14—28 μ auf das Epithel kommen. Inhalt fehlt in denselben. Die Läppchen enthalten nur sehr wenig Bläschen, ausgezeichnet durch ihre Größe (0,14 : 0,32 mm) und ihre pralle Füllung mit Inhalt, der zum Teil aus eiweißreicher Flüssigkeit, zum Teil aus Konkrementen besteht. Das Gewebe zwischen den Milchgängen ist 0,2—0,4 μ breit.

Résumé: Hypertrophische Galaktophoritis der größeren Milchgänge. Lymphogene Tuberkulose des interlobulären Gewebes.

Fall 30. Euter einer Kuh von außerordentlicher Größe, 30 kg schwer. Die Cisterne ist sehr stark erweitert, mit zahlreichen kleinen spitzen Warzen. Im Drüsengewebe in der Nähe der Cisterne sehr viel Cysten mit blutigem oder serösem Inhalt. Das Gewebe oft trocken, wie nekrotisch aussehend. Das Sekret ist ein gelblicher Brei. Die Lymphknoten sind groß, marmoriert und von gewöhnlicher Konsistenz. Die Läppchen verhältnismäßig groß: 2,4 : 4,3 mm, aber in den Schnitten fallen ganz besonders die riesengroßen Ausführungsgänge auf, die oft genug mehr als die Hälfte der Schnittfläche in Anspruch nehmen. Die Läppchen enthalten hie und da Gruppen von ungewöhnlich großen Alveolen, sie messen 147 : 238 μ und enthalten Milch, sowie zahlreiche Leukocyten, manchmal auch Milchkonkremente. Die Alveolen kommunizieren durch weite Oeffnungen miteinander, sodaß eigentliche Cysten entstehen. Das Epithel ist einschichtig 7—15 μ hoch. Die bindegewebige Scheidewand zwischen diesen Bläschen ungemein dünn mit langen fadenförmigen Kernen. In einer kleinen Zahl von Alveolen sieht man die für die beginnende Tuberkulose eigentümliche Mehrschichtigkeit der Epithelien. Die Mehrzahl der Läppchen enthält indessen die tubulöse Form der Drüsen, es kommen häufig gegen 60 dieser Tubuli vor. Sie haben eine Dicke von 140—350 μ, wovon 84—266 μ auf das Lumen und 28—42 μ auf die Wandstärke entfallen. Die Höhe des Epithels beträgt 14 μ; letzteres ist zylinderförmig, mehrschichtig. 30—100 μ breite Züge von adenoidem Gewebe trennen diese Röhrchen. Dieses adenoide Bindegewebe zeigt einen mäßigen Reichtum an runden und länglichen Kernen. Manche Tubuli enthalten Milch, andere Haufen von Leukocyten. Das sehr breite interlobuläre Gewebe mißt 0.336—1,4 mm und besteht aus vielen Fibrillen mit einer mäßigen Zahl länglicher Kerne. Zwischen den Fibrillen kommen zahlreiche große Saftlücken vor. Die großen Ausführungsgänge zeichnen sich durch ganz außerordentliche Dimensionen aus. Sie haben eine Dicke von 1,5 bis 4 mm, ein Lumen von 0,5—2 mm und eine Wandstärke von 0,5—1,75 mm. Die Wand dieser Ausführungsgänge ist mit zahlreichen Polypen besetzt, welche bald mehr schlanke, bald mehr kolbige Form haben. Ihre Mehrzahl hat eine Länge von 170 μ und eine Dicke von 50—70 μ; dagegen erreichen einige dieser Gebilde

eine Breite von 672 μ und eine Länge von 2,1 mm. Die Wand wird ebenso wie die Polypen von einem faserigen, an Kernen mäßig reichen Bindegewebe gebildet, welches oft Saftlücken aufweist; gegen das Lumen zu kommt ein vielschichtiges niederes Zylinderepithel vor. Die Höhe des Epithels beträgt 15—35 μ. Der Inhalt besteht aus einem Gemisch von Milch und Eiter und großen dicken Flocken von Streptokokken. Manchmal bilden diese dichtgefügten Bakterienhaufen obturierende Pfröpfe in den mittelfeinen Tubuli. Die Schleimhaut der Cisterne ist wie die großen Milchgänge mit einer großen Zahl von Polypen besetzt. Sie haben eine Länge von 630—770 μ und eine Dicke von 350—448 μ. Das überziehende Epithel ist ein niederes mehrschichtiges Zylinderepithel.

Résumé: Eitrige Galaktophoritis mit Streptokokken und hochgradiger polypöser Hypertrophie der Schleimhaut. Die sezernierenden Teile meist tubulös. Eine Anzahl derselben im Zustande ganz frischer Tuberkulose. Polypöser hypertrophischer Katarrh der Cisterne.

Fall 31. Euter einer Kuh. Gewicht 15 kg. Die Schenkelviertel bedeutend größer als die Bauchviertel. Die Schnittfläche glatt. In den Milchgängen an verschiedenen Orten dicke Eiterpfröpfe. An mehreren Orten haselnußgroße Stellen, welche viel Gefäße enthalten. Von der Schnittfläche läßt sich etwas trübes, rötliches Sekret abstreifen. Die Lymphdrüsen erheblich vergrößert. Gewicht der linken Lymphdrüse 200 g, der rechten 170 g. Die Lymphdrüse auf der Schnittfläche stark hyperämisch und mit stark vergrößerten Follikeln. In diesem durch seine sehr bedeutende Größe ausgezeichneten Euter bestehen die Läppchen aus Drüsentubuli und nur wenigen Alveolen. Die Läppchen messen durchschnittlich 1,12 : 2,25 mm und gehören deshalb zu den größeren Gebilden dieser Art. Eine kleine Anzahl der Alveolen enthält Milchkonkremente. Die Zahl der Tubuli beträgt 124—168, sie haben eine Dicke von 126—266 μ, wovon 49—210 μ auf das Lumen und 38,5—28 μ auf die Wandstärke entfallen. Die Höhe des Epithels beträgt 14,4—9 μ. Bemerkenswert ist die gleichmäßige erhebliche Stärke des adenoiden Gewebes zwischen den einzelnen Drüsenröhrchen. An einzelnen Stellen zeigt das adenoide Anhäufung von Rundzellen als Ausdruck einer formativen Entzündung. Von den Drüsenröhrchen sind viele mit Blut gefüllt, sodaß in diesem Euter eine ausgesprochene Neigung zu Blutungen gegeben ist. Die großen Ausführungsgänge enthalten meist Blut, auch Eiter und zahlreiche Streptokokken. Die Sammelgänge für die Milch sind hier alle ungewöhnlich groß, indem sie häufig einen Durchmesser von 1,6 mm erreichen, wovon 0,6 mm auf das Lumen und 0,5 mm auf die Wandstärke entfallen. Die Höhe des Epithels beträgt im Durchschnitt 49 μ. Die Wände sind mit zahlreichen Fortsätzen von 294 μ Höhe und 210 μ Dicke versehen, und sowohl die Wand, wie diese Fortsätze bestehen aus einem sehr derben und straffen Bindegewebe.

Résumé: Chronische hämorrhagische, stark hypertrophische Galaktophoritis und Hypertrophie des adenoiden Gewebes. Teleangiektatische Herde. Die erhebliche Vergrößerung der Gänge, sowie das adenoide Gewebe zusammen bedingen die sehr bedeutende Vergrößerung des Organes als Ganzes.

Fall 32. Euter einer Kuh. Gewicht 4,5 kg. Kleines Organ mit kleinen Drüsenkörnern, die auf der Schnittfläche nicht hervortreten. Das intralobuläre Bindegewebe breiter als gewöhnlich. Kein Sekret. Die Lymphdrüse groß.

Die Größe der Läppchen beträgt im Durchschnitte 0,5—1,2 mm. Bläschen fehlen vollständig. Die Zahl der Milchgänge schwankt zwischen 39—93, ihre Dicke zwischen 98—182 μ. Das Lumen der letzteren mißt 14—56 μ, die Dicke der Wand 42—63 μ, die Höhe des Epithels 21—28 μ. Zwischen den Ausführungsgängen befindet sich ein kernreiches Gerüst. Die Ausführungsgänge haben eine Dicke von 252—340 μ, wovon 168—476 μ auf das Lumen kommen. Die Höhe des Epithels beträgt 12 μ. Außerdem sind die Wände mit Polypen besetzt, deren Länge 70—420 μ, die Dicke 48—252 μ beträgt.

In den Milchgängen eine verhältnismäßig kleine Menge von homogenem Inhalt mit Leukocytenkernen, einfach oder in Teilung. Die verhältnismäßig kleinen Läppchen sind durch sehr breite Züge (0,3—0,8 mm) von lockerem Bindegewebe, welches von Fettzellen durchsetzt ist, von einander getrennt.

Die Lymphknoten zeigen breite kräftige Trabekel, welche ein verhältnismäßig zellenarmes Drüsengewebe einschließen.

Die Follikel und Markstränge groß und zahlreich. Der eigentümlich lappige Bau beruht auf einer Hypertrophie aller Teile und einer Plasmastauung im retikulären Gewebe.

Résumé: Hypertrophische Galaktophoritis mit Polypen.

Fall 33. Im Euter neben der Cisterne ein scharf abgegrenzter apfelgroßer Knoten, dessen Durchschnitt viele 1 mm große Räume zeigt, die Milch und kleine gelbe mineralische Konkremente enthalten. Die Läppchen sind verhältnismäßig klein, messen 0,91 : 1,795 mm. Sie bestehen in der Regel aus einem sehr weiten mehrbuchtigen zentralen Raum, einen stark erweiterten Ausführungsgang darstellend, um welchen entweder zahlreiche Drüsentubuli — ca. 92—191 — oder Bläschen gruppiert sind. Die Bläschen sind oft weit, enthalten Milch oder ein Milchkonkrement. Die Epithelien haben normale Beschaffenheit. Die Bläschen messen 0,168 : 0,302 mm. Das System der Drüsenröhrchen besteht aus Aesten von 15—50 μ Dicke. Die innere Auskleidung ist ein mehrschichtiges Zylinderepithel. Fibröse zellenarme Scheidewände von 15—55 μ Dicke trennen Röhren. Das adenoide Gewebe ist von gewöhnlichem Zellenreichtum und fibrös. Die Ausführungsgänge haben im Durchschnitt eine Dicke von 259—1162 μ, wovon 210—1078 μ auf das Lumen und 24,5—42 μ auf die Wandstärke entfallen. Die Höhe des Epithels beträgt 12,6—14 μ. In den großen Gängen findet man Milch mit vielen Leukocyten (Kolostrumkörperchen). Das interlobuläre Gewebe ist sehr breit: 0,084 bis 2,394 mm; es ist fibrös und muskulös und enthält eine mäßige Zahl von spindelförmigen Zellen.

Résumé: Verwandlung der großen Milchgänge in Retentionscyste infolge Verschlusses der Cisterne.

Fall 34. Euter einer Kuh von geringer Größe. Das Gewebe überall von gewöhnlicher Konsistenz. Ueber dem linken Schenkelviertel eine etwas vergrößerte Lymphdrüse mit lappiger Schnittfläche. Das Eutergewebe zeigt auf der Schnittfläche hyperämische stark vorgewölbte Stellen. Das Sekret der Drüsen erscheint als eine gelblich trübe Flüssigkeit. Schleimhaut der Cisterne blaß normal. Im

Strichpräparat des Gewebes sind nur Streptokokken vorhanden. Die Läppchen haben gewöhnlich eine Größe von etwa 1,3 : 2,08 mm. Das interlobuläre Gewebe ist stellenweise ziemlich breit und zwar 0,056—0,336 mm, arm an Zellen und Fibrillen, stellenweise mit Fettzellen. Die Läppchen enthalten keine Bläschen. Zum Teil sehr weite Tubuli, die durch sehr wenig Interstitium, nämlich höchstens Züge von 10 μ getrennt sind. An anderen Orten erreichen sie 20—70 μ. Das interlobuläre Gewebe ist in den breiteren Zügen zellreich. Die Tubuli, 70—224, zum Teil sehr weit, haben eine Dicke von 57—224 μ, ein Lumen von 18—182 μ und eine Wandstärke 19,8—21 μ. Die Höhe des Epithels beträgt 5—14 μ. Die Ausführungsgänge haben eine Dicke von 480—868 μ mit Oeffnungen von 140 bis 757 μ, enthalten stets viel Eiter, während, wie erwähnt, die Endzweige leer sind.

Résumé: Frischer Fall von Galaktophoritis mit Beschränkung der Eitersekretion auf die Sammelgänge. Vollständiges Verschwinden der Alveolen.

Fall 35. Einer Ziege wird vor 5 Tagen eine Reinkultur von Mastitisstreptokokken eingespritzt. Das Organ ist entzündet, doch bleibt die Milchsekretion bis zum Schlachten, wenn auch in verminderter Ergiebigkeit erhalten.

Die mikroskopische Untersuchung der Schnitte ergibt, daß einzelne Läppchen von Tuberkulose befallen sind. Es liegt nicht in meiner Absicht, diese Veränderungen hier näher zu schildern. Andere Läppchen zeigen die Erscheinungen der Milchstauung, bestehend in stärkerer Erweiterung (126—238 μ) der mit Milch gefüllten Bläschen. Dieser Inhalt enthält stets auch einige Leukocyten.

Die meisten Läppchen weisen indessen den Uebergang zum Ruhestadium auf. Die zahlreichen, manchmal in der Menge von 36—133 vorhandenen, meist sehr kleinen Bläschen haben eine Breite von 20—50 μ; sie sind leer. Die Zellen sind oft noch kubisch oder aber bereits abgeflacht. Die Milchgänge sind weiter, treten deutlich hervor und haben eine Dicke von 129—280 μ, wovon 72—112 μ auf die Lichtung kommen, während die Dicke der Wand zwischen 28,8—84 μ schwankt. Die Höhe des Epithels beträgt 9—14 μ. Die Zahl der Milchgänge im Läppchen ist relativ klein: 62—229. In den Milchgängen wenig oder gar kein Sekret. Die Läppchen sind 1,053 . 1,669 mm groß, und das interlobuläre Bindegewebe mißt 0,098—0,882 mm. Ueberall wo die Bläschen im Verschwinden begriffen sind, ist das Zwischenbläschengewebe sehr breit; es besitzt öfters eine Dicke von 7,2 μ.

Résumé: Im Uebergang zur Ruhe begriffenes Euter. Milchgänge verhältnismäßig dick.

Zum richtigen Verständnis der histologischen Befunde der Galactophoritis ist es unentbehrlich sich die mikroskopischen Verhältnisse des normalen Organes zu vergegenwärtigen.

Das Euter des jungen Rindes, das noch nie geworfen hat, besteht aus dem Ductus lactiferus, der Cisterne, und einer relativ mässigen Zahl von Drüsenröhrchen, die in eine große Menge fettreichen lockeren Bindegewebes eingestreut sind (wie in Taf. IX, Fig. I).

In dem Maße, wie die erste Trächtigkeit sich ihrem Ende nähert, wird das weite Feld von Bindegewebe von einer großen Zahl sich gleichmässig verteilender Drüsenröhrchen besiedelt. Um ein Hauptstämmchen des Ausführungsganges gliedert sich übersichtlich ein

System von Zweigen und bildet ein Läppchen. Eine dünne bindegewebige Membran, die als Trägerin der Blutgefäße und als Bindemittel mit der Umgebung ihre Bedeutung hat, umgrenzt dasselbe (wie in Taf. IX, Fig. II).

Dieses Bild ist indessen von demjenigen einer tätigen Drüse sehr verschieden. Wenige Stunden vor Beginn der Sekretion verwandelt sich, wie von einem Zauberstabe betroffen, die Struktur in auffälliger Weise. Rundliche Alveolen, gefüllt mit Milch beherrschen jetzt das Gesichtsfeld. Das mehrschichtige Epithel der Tubuli ist einschichtig geworden, die Scheidewände von adenoïdem Gewebe, die eben noch eine ansehnliche Breite hatten, sind zu sehr dünnen Lamellen ausgezogen, und die sezernierende Milchdrüse ist fertig (wie in Taf. IX, Fig. III). Der Ausfuhrungsgang ist ein vereinzeltes Gebilde in diesem Bläschen-System.

Doch von den Drüsenalveolen kann wie von rasch erworbenen Vermögen gesagt werden „Wie gewonnen, so zeronnen". Trifft den Organismus eine belangvolle Störung des Allgemeinbefindens, so sind die Alveolen mit einem Schlag verschwunden und durch das System der Röhrchen ersetzt (wie in Taf. IX, Fig. II). Das Wartpersonal karakterisiert die Lage mit dem Satze: Die Milch ist ausgeblieben. Dieselbe Veränderung des histologischen Bildes tritt am normalen Ende der Laktation ein. Bei manchen Tieren macht sich unter diesen Verhältnissen sogar ein zunehmender Schwund der Röhrchen bis auf den tiefen Stand des jugendlichen Alters geltend (wie in Taf. IX, Fig. I), doch ist auch die Möglichkeit gegeben, daß das reiche Astwerk von Röhrchen (wie in Taf. IX, Fig. II) die Pause zwischen zwei Laktationsperioden überdauert. Bei der Sektion sind diese Zustände für das bloße Auge leicht aus einander zu halten. Wo nur Drüsentubuli vorhanden sind, ist die Schnittfläche glatt und feucht, während die Alveolen infolge innerer Spannung sich auf der Schnittfläche vordrängen.

Diese Darstellung gründet sich auf Zählungen und Messungen am Euter der Kuh, die folgendes ergaben.

In der soeben angeführten Tabelle findet man unter den Fällen von ruhenden Eutern, solche, die ausnahmsweise mit Alveolen versehen sind. Die Alveolen enthalten aber Konkremente, entstanden durch Eindickung der Milch, ein Umstand, der das Verschwinden der Bläschen notwendiger Weise verhinderen mußte.

Bei der Galactophoritis erwartet jedermann Veränderungen der Ausführungsgänge, allein bei den sehr nahen Beziehungen der letzteren zum sekretorischen Teil der Milchdrüse ist eine Mitbeteiligung dieser unvermeidlich. Und es ist begreiflich, daß diese sekundären Störungen einen Verlauf nehmen, der mit den Vorgängen bei der normalen Unterbrechung der Laktation übereinstimmt.

Fall No.	Größe der Läppchen mm	Zahl der Bläschen im Läppchen	Größe der Bläschen μ	Dicke der Bläschenwand ohne das Epithel μ	Zahl der Drüsenröhrchen im Läppchen	Dicke der Drüsenröhrchen μ	Lumina der Drüsenröhrchen μ	Wanddicke der Drüsenröhrchen μ	Höhe des Epithels der Drüsenröhrchen μ	Breite der interlobulären Bindegewebe mm	Bemerkung
					Jugendliches Euter.						
I	0,6 : 0,8	0	—	—	14—35	28—47	—	—	—	0,050—0,230	
II	—	0	—	—	—	26—75	—	—	26	0,026—0,546	
III	0,364 : 0,728	0	—	—	16 30	—	—	—	—	0,078—0,286	
IV	—	0	—	—	15—30	66—770	19- 518	24—140	10,8—34,2	0,084—0,784	
					Ruhendes Euter.						
V	1,046 : 1,89	0—71	133 : 161	3,6—9	51—123	63—560	23—210	19,8—175	16,2—27	0,63—2,8	Milchkonkremente in Bläschen.
VI	0,5 : 0,7	0	—	—	26—30	54—280	18—57	18—111	9—22	0,056—0,48	
VII	0,8 : 1,6	0	—	—	55—124	81—140	30—84	27—48	7—14	0,028—0,07	Seit 2 Tagen ruhend.
VIII	1,288 : 2,268	0	—	—	40—80	80—221	14—102	33—59	18—23	0,14—0,322	Milchkonkremente.
IX	1,1 : 1,7	0	—	—	40—110	70—308	28—42	21—140	14—28	0,009—0,036	
X	0,8 : 2	89—229	95 : 137	3,6—5,4	—	72—135	18—43,2	27—45	18—24,3	0,007—0,392	Sehr viele Milchkonkremente.
XI	1,442 : 2,576	8—51	67 : 91	—	18—59	41,4—63	19,8—36	10,8—13,5	9—5,4	0,084—0,406	Alle Bläschen mit Konkrementen.

Sezernierendes Euter.

XII	2 : 4	103—164	150 : 172	3,6—7,2	—	—	—	—	—	0,001—0,016	
XIII	1,7 : 2,2	111—259	154 : 252	1,8—7,2	—	—	—	—	—	0,15—0,347	
XIV	2,5 : 3,5	150—234	173 : 205	5—7	—	—	—	—	—	0,08—0,7	
XV	1,83 : 2,78	92—170	120 : 168	3,6—7,2	—	—	—	—	—	0,238—0,392	Fieber.
XVI	4 : 5,8	208—234	175 : 214	7—16	—	—	—	—	—	0,21—0,588	Metritis

Euter mit Galactophoritis.

XVII	0.5	0	—	—	21—63	28	—	—	—	0,308—0,728
XVIII	0,8 : 1.4	0	—	—	21—57	28—119	28	—	14	0,028 – 0,434
XIX	1,26 : 2,6	0	—	—	69—198	196	112	42	36	0,07—0,7
XX	1 : 2	0	—	—	57—130	98—280	42—84	28—90	10—14	0,14 0,5
XXI	0,9 : 2,3	31	—	—	41	57—102	18—75	13—20	5,4—8	0,1—1,3
XXII	1,6 : 1,9	0	—	—	150	72—153	45—99	13—26	5.4—12,6	0,028—0,812
XXIII	1 : 3	66—131	199,5 : 290,5	—	110—188	112 – 252	42—244	—	7—14	0,042 – 0,7
XXIV	0,9 : 1,5	0	—	—	48—420	112 – 182	28—56	42—63	35	0,126—0,7
XXV	1,4 : 2,3	0	—	—	60—216	150—400	28—100	63—154	12,6 – 42	0,098—0,882
XXVI	1,0 : 2,0	+	300 : 700	1	60—105	100—300	56—126	21—91	7—28	0,1—4
XXVII	1,1 : 1,6	+	133 : 196	3,6	—	—	—	—	—	—
XXVIII	—	+	179 : 249	1,8—3,6	52—198	117—400	37—182	39—119	12,6—21	0,112—0,896
XXIX	0.7 : 2,1	+	140 : 320	—	61—125	84—168	21—56	31—56	14—28	—
XXX	2,4 : 4,3	+	147 : 238	—	60	140—350	84—266	28—42	14	0,336—1,4
XXXI	1,12 : 2,25	+	—	—	124—168	126—266	49—210	28—38	9—14,4	—
XXXII	0.5 : 1,2	0	—	—	39—93	100—180	14—56	40—60	21—28	0.3—0,8
XXXIII	0.9 : 1,8	+	168 : 302	—	92—191	—	—	—	—	0,084—2,394
XXXIV	1,3 : 2,0	0	—	—	70—224	57—224	18—182	19— 21	5—14	0,056—0,336
XXXV	1,053 : 1,669	36—133	20 : 50	—	62—229	129—280	72—112	28—84	9—14	0.098 – 0,882

Die Ausführungsgänge zeigen in der Regel eine wesentliche Erweiterung und Dickenzunahme der Wand (Taf. X, Fig. IV A), wie aus folgender tabellarischer Uebersicht meiner Fälle hervorgeht.

Fall No.	Dicke der Ausführungsgänge μ	Lumina der Ausführungsgänge μ	Dicke der Wand μ	Höhe des Epithels μ	Polypen und Auswüchse μ
			Normales sezenierendes Euter.		
XII	40—238	10—210	14—54	9—14	—
XIII	98—266	18—70	21—112	18—28	—
XIV	50—108	9—66	18—23	11—18	—
XV	90—138	28—59	28—45	10—40	—
XVI	90—180	45—80	21—54	16—38	—
			Euter mit Galactophoritis.		
XVII	147—350	28—84	60—126	14—21	117
XVIII	140—560	210	175	—	—
XIX	630	490	70	14	—
XX	784	—	112	70	70 : 200
XXI	210—360	84—210	—	7—9	+
XXII	—	154—528	—	—	140
XXIII	900	600	—	13—18	—
XXIV	600	300	—	36	—
XXV	700	200	—	45	—
XXVI	1000—6000	700 - 3000	200—1700	—	150 : 450
XXVII	1000	300	350	18	—
XXVIII	200—630	140—168	—	—	—
XXIX	1064	308	—	—	+
XXX	1500—4000	500—2000	500—1750	15—35	366 : 1135
XXXI	1600	600	500	49	210 : 294
XXXII	252—840	168—476	—	12	150 : 245
XXXIII	259—1162	210—1078	24—42	12—14	—
XXXIV	480—868	140—756	—	—	—
XXXV	129—280	72—112	29—84	9—14	—

Die Dickenzunahme der Ausführungsgänge ist gelegentlich so bedeutend, daß diese Röhren in mikroskopischen Schnitten mehr als die Hälfte der Fläche einnehmen. Aber nicht nur ist die Wand dicker, sondern sie ist manchmal mit polypösen Fortsätzen besetzt. Von meinen 19 Fällen wiesen 8 solche Auswüchse auf. Die Zahl derselben ist stets eine sehr große, ihre Ausmaße betrugen 70, 170, 200, 294, 2100 μ Länge und 48, 70, 210, 672 μ Dicke. Die Polypen bestehen aus einem Stämmchen von fibrösem Bindegewebe mit großen Saftlücken und einem Epithelüberzug. Dieser Aufbau entspricht genau demjenigen der Schleimhaut aus der diese Auswüchse hervorgesproßt sind.

Der Epithelüberzug der Schleimhaut stellt ein mehrschichtiges niederiges Cylinderepithel dar, nicht so selten aber ist es in rundzelliges Granulationsgewebe mit eiternder Oberfläche verwandelt (Fälle 20, 22, 25, 28).

Aus den mitgeteilten Tatsachen ergiebt sich, dass der Zustand der Ausführungsgänge unter den Begriff des hypertrophischen Katarrhes zu subsumieren ist.

Die polypösen Wucherungen sind bei der Sektion mit Leichtigkeit schon auf der Schleimhaut der Cisterne nachzuweisen, wie Stark (10) an der Hand schöner Bilder gezeigt hat.

Die Wucherung der Schleimhaut kann zu einer Stauung des Sekretes, zur Dilatation der Röhren, ja selbst zur Cystenbildung führen, wie in den Fällen 21, 22, 33.

Grosses Gewicht wird man auf die Beschaffenheit des Inhaltes des Ausführungsganges legen. Bei abgeheilten doch stark gebesserten Fällen, kann derselbe freilich fehlen. Fast immer trifft man eine Mischung von Eiter und Milch oder auch Eiter an. Man gewinnt aus der Zitze einen gelben flüssigen Brei, der sich beim Stehen in einem cylindrischen Glase regelmässig in mehrere Schichten sondert. Zu oberst liegt wenig Milchfett, wenn solches noch sezerniert wurde. Dann folgt eine meist hohe Säule trüber gelber Molke, an deren Basis eine dünne Scheibe von roten Blutkörperchen liegt und den Grund des Röhrchens nimmt in verschiedener Höhe ein gelbweißes bis graues Sediment von Eiter ein. Dieses enthält konstant Streptokokken.

In mikroskopischen Schnitten ist der Gehalt des Sekretes an Streptokokken ein sehr wechselender (Fig. VI, VII): manchmal findet man sie massenhaft oder sie sind dürftig zugegen oder sie fehlen auch ganz. Für den Nachweis der Streptokokken verdient das Anlegen von Kulturen, wie es neuerdings Stark (10) systematisch durchführte oder das Zentrifugieren entschieden den Vorzug.

Um gleich das Verhältnis der Streptokokken weiter zu besprechen verdient die Erwähnung von Stark (10) hervor gehoben zu werden, daß er die Mikroorganismen auch im Gewebe der Drüse sah und ich konnte diesen Befund bestätigen (22). Es sei hervorgehoben, daß um die Mikroorganismen ein Reaktionshof fehlte. Wichtig ist die Angabe, daß der kulturelle Nachweis der Streptokokken aus den Lymphknoten nach Stark (10) häufig gelingt (16 mal in 18 Fällen).

Beherzigt man die Regeln, welche den Zustand der sekretorischen Drüsenteile physiologisch bestimmen, so wird man bei der Galacto-

phoritis folgendes erwarten. Der sekretorische Teil muß infolge von Rückwirkung von den Ausführungsgängen aus, in dem Zustand der Rückbildung der Alveolen zu Drüsenröhrchen sich befinden. Und so trifft man die Verhältnisse an. Wenn der auslösende Reiz zur Rückbildung schwach war, oder wenn er umgekehrt schlagähnlich vordringt, bleiben Alveolen, deren Inhalt unverkennbare Zeichen der Stauung aufweist, zurück (Taf. X, Fig. IV B). In den von mir untersuchten 19 Fällen, fanden sich Inseln oder größere Gebiete von Alveolen in 10 Fällen vor. Auch in diesen Drüsen herrschten die Tubuli entschieden vor (Tab. X, Fig. IV C), während in 9 Fällen dieselben ausschließlich zugegen waren (Taf. IX, Fig. II). Die Verhältnisse der Drüsenschläuche bei Galactophoritis ergeben sich genauer aus folgender Zusammenstellung.

Fall No.	Zahl pro Läppchen	Dicke der Röhrchen μ	Lumina der Röhrchen μ	Dicke der Wand μ	Höhe des Epithels μ
		Normales ruhendes Euter.			
V	51—123	63—560	23—210	19,8—175	16,2—27
VI	26—30	54—280	18—57	18—111	9—22
VII	55—124	81—140	30—84	27—48	7—14
VIII	40—80	80—221	14—102	33—59	18—23
IX	40—110	70—308	28—42	21—140	14—28
X	—	72—135	18—43,2	27—45	18—24,3
XI	18—59	41,4—63	19,8—36	10,8—13,5	9—5,4
		Euter mit Galactophoritis.			
XVII	21—63	28	—	—	—
XVIII	21—57	28—119	28	—	14
XIX	69—198	196	112	42	36
XX	57—130	98—280	42—84	28—90	10—14
XXI	41	57—102	18—75	13—20	5,4—8
XXII	150	72—153	45—99	13—26	5,4—12,6
XXIII	110—188	112—252	42—244	—	7—14
XXIV	48—120	112—182	28—56	42—63	35
XXV	60—216	150—400	28—100	63—154	12,6—42
XXVI	60—105	100—300	56—126	21—91	7—28
XXVII	—	—	—	—	—
XXVIII	52—198	117—400	37—182	39—119	12,6—21
XXIX	51—125	84—168	21—56	31—56	14—28
XXX	60	140—350	84—266	28—42	14
XXXI	124—168	126—266	49—210	28—38	9—14,4
XXXII	39—93	100—180	14—56	40—60	21—28
XXXIII	92—191	—	—	—	—
XXXIV	70—224	57—224	18—182	19—21	5—14
XXXV	62—229	129—280	72—112	28—84	9—14

Das Ergebnis dieser Messungen erlaubt den Schluß, daß das Verhalten der Drüsentubuli bei Galactophoritis ein ungefähr normales wäre, wenn hier nicht der Zusatz gemacht werden müßte, daß in 7 Fällen (20, 21, 24, 25, 26, 28, 30) ein eiteriger Inhalt zugegen war, ein nicht zu wiederlegender Beweis für das Vordringen des eiterigen Katarrhes bis in die proximalsten Enden des Röhrensystems.

Das adenoïde Gewebe bildet zwischen den Drüsenröhrchen die trennenden Scheidewände. Dieselben verhielten sich wie folgt:

Breite des adenoïden Gewebes.

Fall No.	μ	Fall No.	μ
	A. Normales ruhendes Euter.		
V	41	IX	53
VI	28	X	16
VII	25	XI	11,25
VIII	50		
	B. Euter mit Galactophoritis.		
XVII	86,24	XXVII	—
XVIII	47,6	XXVIII	95,6
XIX	67	XXIX	30.8
XX	78,4	XXX	95
XXI	50,4	XXXI	123
XXII	50,4	XXXII	44,8
XXIII	39	XXXIII	44.8
XXIV	23,4	XXXIV	33,6
XXV	90,4	XXXV	33,6
XXVI	106,40		

Das Ergebnis der Messungen beweist, daß in normalen und kranken Drüsen die Scheidewände von adenoidem Gewebe entweder sich ähnlich verhalten oder bei Galactophoritis etwas breiter sind. Aehnlich ist auch die Beschaffenheit des Gewebes und der Zellenreichtum. In 5 von 19 Fällen jedoch (19, 20, 21, 22, 31) kamen hier bei Galactophoritis kleine Herde mit reicher Einwanderung von Leukocyten als Ausdruck der Fortpflanzung der entzündlichen Reizung vom Röhrensystem auf das Gerüst der Drüse vor.

Die zurückgebliebenen Inseln von Drüsenalveolen (Taf. X, Fig. IVB) entsprechen entweder nur einem Teil oder einem ganzen Läppchen. Ueber die Größenverhältnisse der Alveolen gibt folgende Zusammenstellung Auskunft:

Größe der Alveolen.

A. Im normalen serzernierenden Euter.

Fall No.	μ	Fall No.	μ
XII	150 : 172	XV	120 : 168
XIII	154 : 252	XVI	175 : 214
XIV	173 : 205		

B. Im Euter mit sporadisch. Galactophoritis

Fall No.	μ	Fall No.	μ
XXIII	200 : 300	XXIX	140 : 320
XXVI	300 : 700	XXX	147 : 238
XXVII	133 : 196	XXXIII	168 : 302
XXVIII	180 : 250	XXXV	20 : 50

Bei Galactophoritis sind die Alveolen groß oder sogar übergroß, letzteres infolge der Stauung des Inhaltes, die sich auch durch das Auftreten einer mäßigen Zahl von Leukocyten (Kolostrumkörperchen), sowie durch die Verdünnung bis auf 1 μ der bindegewebigen Scheidewand zwischen beiden Epithelreihen zu erkennen gibt. Die Kerne des adenoiden Gewebes sind in solchen Fällen zu langen, dünnen Stäbchen ausgezogen, während jede der Epithelschichten eine Dicke von ca. 7 μ bewahrt.

Der gestaute Inhalt der Alveolen ist in 5 Fällen (21, 22, 29, 30, 31) meiner Untersuchung in glänzende homogene oder radiär gestreifte Konkremente verwandelt. Eingehender über diese Gebilde äußert sich Moser (7). Dieselben sind entweder von dem noch gut erhaltenen Alveolenepithel oder von Resten desselben umgeben.

Nachdem die verschiedenen Bestandteile der Läppchen auf ihren Zustand geprüft sind, treten wir der Frage über die Größe dieser Lobuli näher.

Größe der Läppchen.

Fall No.	mm	Fall No.	mm
	A. Im sezernierenden Euter.		
XII	2 : 4	XV	1,83 : 2,78
XIII	1,7 : 2,2	XVI	4 : 5,8
XIV	2,5 : 3,5		
	B. Im ruhenden Euter.		
V	1,046 : 1,89	IX	1,1 : 1,7
VI	0,5 : 0,7	X	0,8 : 2
VII	0,8 : 1,6	XI	1,442 : 2,576
VIII	1,288 : 2,268		
	C. Im Euter mit Galactophoritis.		
XVII	0,5	XXVI	1,0 : 2,0
XVIII	0,8 : 1,4	XXVII	1,1 ; 1,6
XIX	1,26 : 2,6	XXIX	0,7 : 2,1
XX	1 : 2	XXX	2,4 ; 4,3
XXI	0,9 : 2,3	XXXI	1,12 : 2,25
XXII	1.6 : 1,9	XXXII	0,5 ; 1,2
XXIII	1 ; 3	XXXIII	0,9 : 1,8
XXIV	0,9 : 1,5	XXXIV	1,3 : 2,0
XXV	1,4 : 2,3	XXXV	1,053 : 1,669

Aus dieser Zusammenstellung ergibt sich, daß die Läppchen bei Galactophoritis dieselbe Größe haben wie beim ruhenden Euter, aber kleiner sind als in der sezernirenden Drüse, was auf eine Abnahme der Spannung im Gewebe hinweist.

Natürlich verdienen auch die Verhältnisse des interlobulären Gewebes eine besondere Berücksichtigung. Nebenbei sei gleich hier bemerkt, dass dasselbe oft zahlreiche Mastzellen enthält.

Breite des interlobulären Gewebes.

Fall No.	mm	Fall No.	mm
	A. Im sezernierenden Euter.		
XII	0,001—0,016	XV	0.238—0,392
XIII	0,15—0,347	XVI	0,21—0,588
XIV	0,08—0,7		
	B. Im ruhenden normalen Euter.		
V	0,63—2,8	IX	0,009—0,036
VI	0,056—0,48	X	0,007—0,392
VII	0,028—0,07	XI	0,084—0,406
VIII	0,14—0,322		
	C. Im Euter mit Galactophoritis.		
XVII	0,308—0,728	XXVI	0,1—4
XVIII	0,028—0.434	XXVII	—
XIX	0,07—0,7	XXVIII	0,112—0,896
XX	0,14—0,5	XXX	0,336—1,4
XXI	0,1—1,3	XXXII	0,3—0,8
XXII	0,028—0,812	XXXIII	0,084—2,394
XXIII	0,042—0,7	XXXIV	0,056—0,336
XXIV	0,126—0,7	XXXV	0,098—0,882
XXV	0,098—0,882		

Nach diesen Messungen ist der Einfluß der Galactophoritis auf den Zustand des interlobulären Gewebes belanglos.

Ein besonderes Interesse bietet Fall 35, der sich auf eine fünftägige experimentelle Streptokokkeninvasion der Ausführungsgänge bei der Ziege bezieht. Infolge der geringen Virulenz des verwendeten Mikroorganismus liegt ein Uebergangsstadium vor. Es sind noch einige normale und viele kleine Alveolen da, die Zahl der Drüsenröhrchen ist schon groß, Hypertrophie und Sekretion der Ausführungsgänge fehlen, sodaß der Befund dem normalen Aufhören der Sekretion entspricht.

Oft fallen die Lymphknoten des Euters durch ihre Größe auf. Ich machte folgende Gewichtsbestimmungen:

Fall 25 . . .	50 g	Fall 27 . . .	200 g
„ 22 . . .	120 g	„ 21 R. . .	210 g
„ 31 R. . .	170 g	„ 21 L. . .	975 g
„ 31 L. . .	200 g		

Ferner ist auf der Schnittfläche der Rinde eine sehr auffällige Farrenblatt- oder Farrenwedelzeichnung bemerkenswert, die stark vorquillt. Offenbar befindet sich hier das Gewebe unter hoher Spannung und ist der Sitz einer regen Neubildung.

Hat das Euter bei Galactophoritis eine durchschnittliche Größe oder ist es kleiner oder größer als gewöhnlich? Zur Würdigung dieser Verhältnisse wollen wir uns erinnern, daß das Euter bei Berner Kühen, wenn sie jung sind, 4—5 kg, bei älteren 5—8 kg, ausnahmsweise sogar 10—15 kg wiegt. In den untersuchten Fällen wurden folgende Gewichte festgestellt:

Gewicht der Euter bei Galactophoritis.

Fall No.	kg	Fall No.	kg
XXXII	4,5	XX	9,5
XVII	5	XXVI	12,5
XVIII	5	XXI	15
XXVIII	7	XXV	15
XIX	8	XXXI	15
XXII	8	XXX	30
XXIV	8		

In der Regel ist das Euter zwar schwer zu nennen, aber es bleibt doch innerhalb der Schranke der Normalität. Im Fall No. 30 wurde dieselbe stark überschritten, indem das Gewicht 30 kg betrug. Ich komme später noch auf diesen ungewöhnlichen Fall zurück. Es hätte mich nicht überrascht, gelegentlich auch ein etwas verkleinertes Euter anzutreffen, doch kam dieser Fall nicht vor. Da die Größe des Euters sich nicht wesentlich änderte, so ist anzunehmen, daß die Verkleinerung der sekretorischen Teile durch die Vergrößerung der Ausführungsgänge ausgeglichen ist.

Mehrere Fälle bieten Einzelheiten, die eine besondere Erwähnung verdienen. Zunächst finde ich 6 mal (25, 27, 28, 29, 30, 35) das erste Stadium der Eutertuberkulose in der Form, wie es Moser (7) beschreibt und einmal zahlreiche Tuberkel im subkutanen und interstitiellen Gewebe der Drüse (No. 29). Letzterer Befund weist auf

eine Lymphgefäßinfektion hin. Die Häufigkeit der allerersten Stadien der Tuberkulose als Begleiterscheinung der Galactophoritis bietet ein großes Interesse. Wer die hämatogene Verbreitung der Tuberkelbazillen als häufig betrachtet, wird durch die Tatsache nicht überrascht, daß die durch den Euterkatarrh veranlaßte Steigerung und Veränderung der Blutzirkulation Anlaß zur Bildung frischer Tuberkel bei ohnehin schon tuberkulösen Kühen gibt. Die Würdigung dieses Befundes für die Prognose müssen wir dem Praktiker überlassen, dessen Aufmerksamkeit wir auf diesen Punkt besonders lenken möchten.

Bei Fall No. 24 treten uns eine Teleangiektasie und eine hämorrhagische Diathese entgegen. Daß erstere sich im späten Leben entwickeln kann, hat Stenzel (9) gezeigt, und etwas Blutung fehlt bei keiner Galactophoritis.

Endlich möchte ich noch der riesenhaften Verhältnisse bei Fall No. 30 gedenken. Uebergroß ist das Gewicht von 30 kg, ist die Ausdehnung der Läppchen, die Ausbildung des adenoiden und des interlobulären Gewebes, besonders auch der Ausführungsgänge.

Eine so über das gewöhnliche Maß gehende Vergrößerung gehört in das Gebiet des Riesenwuchses, der oft embryonal angelegt bei der Niere [Schenkl (8)], Schilddrüse, Lunge, Ovarium des Rindes beobachtet wurde und bei Fall No. 30 komplizierend zur Galactophoritis hinzutritt.

Nach dieser Darlegung der Veränderungen des Euters bei Galactophoritis sporadica der Kuh erübrigt mir noch die Aufgabe, die Berechtigung dieser nosologischen Spezies und ihre Abgrenzung von den anderen Arten von Galactophoritis, welche bekanntlich ebenfalls mit dem Vorkommen von Streptokokken im Sekret verbunden sind, festzustellen.

Der enzootischen Form gegenüber liegt dieselbe in dem Nachweis, daß letztere in einer einfachen, sehr weitgehenden Rückbildung der Drüse zum jugendlichen Zustand (Taf. IX, Fig. I) [Ibel (5)] und einer Verkleinerung des Euters besteht, haben doch Heß und Borgeand (4) gezeigt, daß das Euter nach 1—2 Monaten nur noch die Größe eines Kindkopfes erreicht, oder daß gar nur eine Hautfalte zurückbleibt. Es ist mir nicht entgangen, daß die Beschreibung von Ibel (5) erheblich von derjenigen von Stark (10) abweicht, doch ist hier nicht der Ort für eine Diskussion dieser Verschiedenheiten.

Noch schärfer ist die Abgrenzung gegenüber der traumatischen Galactophoritis [Joris (6)] durchzuführen. Zunächst ist hier der Bakteriengehalt des Sekrets stets ein sehr gemischter. Es kommen besonders feinste Stäbchen vor, neben ihnen freilich auch Strepto- und Staphylokokken und verschiedene größere Stäbchen, wie sie im Kuhkot enthalten sind. Außerdem ist die Wand der Ausführungsgänge zu Anfang wenigstens nekrotisch (Taf. IX, Fig. V), es kommt zur Demarkation und Abstoßung des Sequesters, zur Absceßbildung und Entstehung einer dicken röhrenförmigen Narbe, alles ganz besondere Zustände.

Schlussfolgerungen.

1. Die Milchdrüse der Kuh weist bis unmittelbar vor der Laktation einen rein tubulären Charakter auf.
2. Während der Laktation ist sie eine alveoläre Drüse.
3. Sie nimmt beim Aufhören der Tätigkeit sofort wieder den tubulösen Charakter an.
4. Die sporadische Galactophoritis stellt einen hypertrophischen oft polypösen chronischen Katarrh der Ausführungsgänge der Milchdrüse dar.
5. In dem Maße, wie der Katarrh proximal fortschreitet, verschwindet der alveoläre Bau und verwandelt sich in den tubulösen, mit Ausfall der sekretorischen Tätigkeit.
6. Die Lymphknoten des Euters sind stest vergrössert.
7. Der Katarrh wird durch den Parasitismus eines Streptokokkus veranlaßt.

Vorliegende Arbeit wurde in dem veterinär-pathologischen Institut der Universität Bern ausgeführt.

Es ist mir eine angenehme Pflicht, Herrn Prof. Dr. Guillebeau für seine stets freundliche Unterstützung und liebenswürdige Fürsorge, sowie für das rege Interesse an meiner Arbeit, meinen herzlichen Dank auszusprechen.

Erklärung der Abbildungen auf Tafel IX und X.

Fig. I. Entzootische Galactophoritis der Kuh.

Drüsenröhrchen zerstreut in viel Gerüst.

Fig. II. Läppchen des Euters der Kuh bei Galactophoritis sporadica.

Zahlreiche Drüsenröhrchen, umgeben von adenoidem Gewebe. In der Mitte ein Ausführungsgang. An der Peripherie das interlobuläre Gewebe.

Fig. III. Alveolen des sezernierenden Euters der Kuh.

Mit Stauung des Blutes in den feinen Gefäßen. Das Epithel einschichtig.

Fig. IV. Euter der Kuh mit Galactophoritis sporadica.

A Die erweiterten Ausführungsgänge mit hypertrophischer Schleimhaut. Bei den Polypen fehlen die Stiele, welche die Verbindung mit der Schleimhaut herstellen. — *B* Ein Läppchen mit Alveolen. — *C* Läppchen mit Drüsentubuli.

Fig. V. Traumatische Galactophoritis der Kuh.

A Narbengewebe. — *B* Nekrotische Schleimhaut des Ausführungsganges. — Die Ausführungsgänge haben einen sehr unregelmäßigen Durchmesser und einen eiterigen Inhalt.

Fig. VI. Inhalt der Milchgänge bei Galactophoritis.

Streptokokken, Kerne von Eiterzellen und geronnenes Eiterserum.

Fig. VII. Schnitt durch das von Galactophoritis befallene Euter der Kuh.

A Milchgänge gefüllt mit einer großen Menge gefärbter Streptokokken. — *B* Eutergewebe.

Literaturverzeichnis.

1. Guillebeau, Studien über Milchfehler und Euterentzündungen bei Rindern und Ziegen. Landwirtschaftl. Jahrbuch der Schweiz. Bd. IV. Bern 1890.
2. Guillebeau und Hess, Ueber die Symptomatologie der Milchfehler und Euterentzündungen bei Rindern und den übrigen Haustieren. Landwirstchaftl. Jahrbuch d. Schweiz. Bd. V. Bern 1891.
3. Dieselben, Ueber Symptomatologie und Therapie der Euterentzündungen bei Rindern und Ziegen. Landwirtschaftl. Jahrbuch der Schweiz. B. VIII. Bern 1894.
4. Hess und Borgeaud, Eine kontagiöse Euterentzündung, gelber Galt genannt. Schweizer Archiv f. Tierheilkunde. Bd. VII. 1893.
5. Ibel, Die mikroskopischen-anatomischen Veränderungen bei gelbem Galt (kontagiöse Galactophoritis) und bei der Hyperämie des Kuheuters, ferner bei der infektiösen Agalaktie der Ziege. — Ueber die Milchsekretion außerhalb der normalen Laktationszeit, speziell bei drei neugeborenen Zicklein. Inaugural-Dissertation. Bern 1903 und dieses Archiv. Bd. XXX. S. 567.

6. Joris, Ueber Galactophoritis traumatica und eiterig-metastatische Mastitis bei den Haustieren. Archiv f. wissensch. u. prakt. Tierheilk. Bd. 30. 1904.
7. Moser, Ueber Eutertuberkulose. Archiv f. wissensch. und prakt. Tierheilk. Bd. 28. H. 1 u. 2. 1902.
8. Schenkl, Virchows Archiv für patholog. Anatomie usw. Bd. 173. S. 247. 1903.
9. Stenzel, Ueber Angiome, Carcinome und Chondrome in der Milchdrüse der Haustiere. Archiv f. wissensch. u. prakt. Tierheilk. Bd. 29. H. 1 u. 2. 1903.
10. Stark, Beiträge zur pathologischen Anatomie der Agalactia catarrhalis-contagiosa (Kitt) (Gelber Galt). Inaugural-Dissertation. Zürich 1903.

Fig. I.

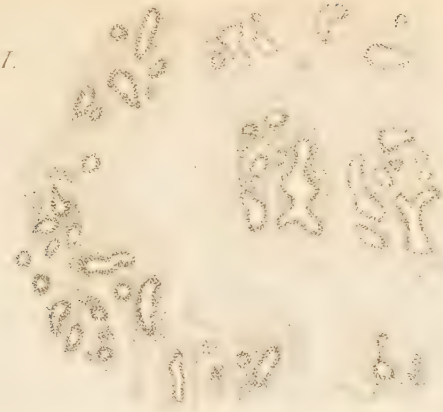

Fig. II.

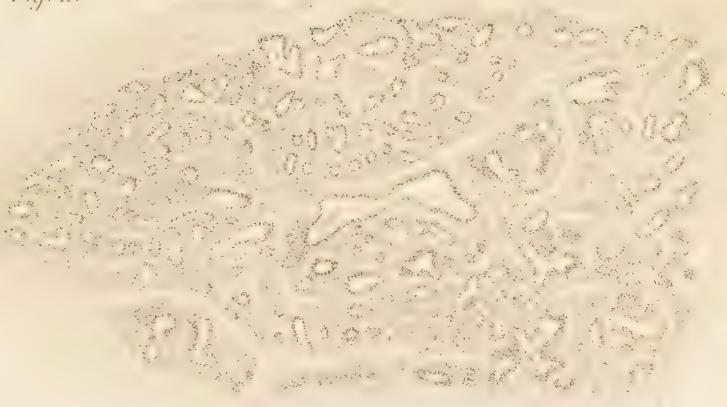

Fig. III.

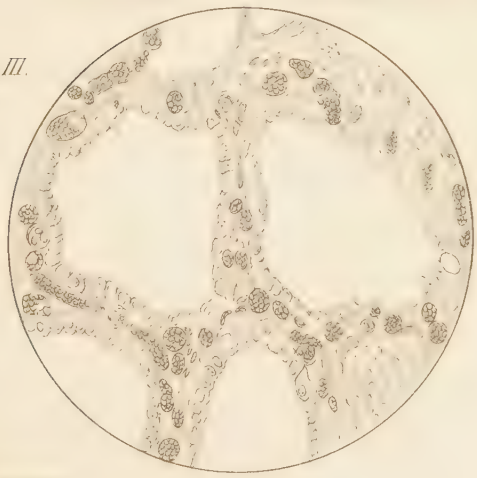

Fig. IV.

Fig. VI.

Fig. V.

Fig. VII.

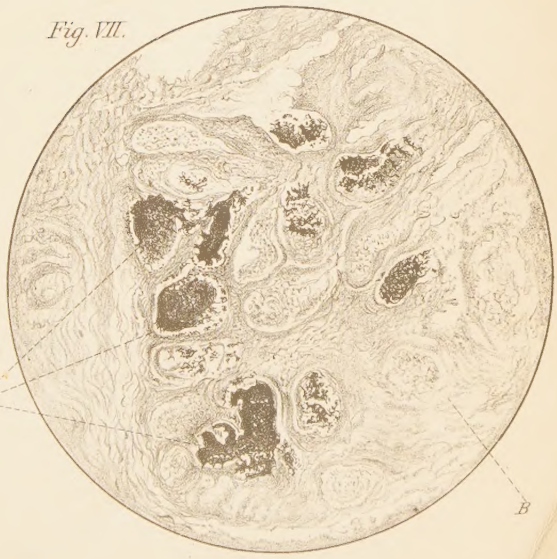

van der Linde, Galactophoritis sporadica.

E. Laue, Lith. Inst. Berlin.